Lane Medical Library
UNIVERSITY LIBRARY STANFORD OCT 27 1930

Aus der medizinischen Universitätsklinik zu Kiel.
Direktor: Professor Dr. med. *A. Schittenhelm*

Beitrag zur experimentellen Amyloiderzeugung

Inaugural-Dissertation

zur

Erlangung der Doktorwürde

der

hohen Medizinischen Fakultät

der

Christian Albrechts-Universität zu Kiel

vorgelegt von

Franz Rudolph Reuter
aus Krummendiek

Sonderdruck aus „Zeitschrift für die ges. experimentelle Medizin" Bd. 61

Verlagsbuchhandlung Julius Springer in Berlin 1928

Nr. 12.

Rektoratsjahr: 1927/28.

Referent: Prof. Dr. *Schittenhelm*.

Zum Druck genehmigt:

Prof. Dr. *Klingmüller*, Dekan.

Wir müssen heute annehmen, daß wir es im Amyloid mit einem hochmolekularen Eiweißkörper zu tun haben, der den Proteinen nahe steht. Die chemischen Analysen, wie sie *Eppinger* an einem tumorförmigen Amyloid der Leber vornahm, wie sie *Harmssen* an den isolierten Sagokörnern einer Sagomilz machte und dabei zugleich darauf hinwies, daß wir es in der Chondroitin-Schwefelsäure (Glykuronsäure, Glucosamin und Essigsäure nach *Schmiedeberg*) nicht mit einem integrierenden Bestandteil des Amyloids zu tun haben, wie bisher angenommen, wie sie endlich kürzlich von *Letterer* gemacht sind, zwingen zu dieser Annahme. Diese These wird ferner gestützt durch die Forschungen *Letterers*, der seine Ansicht, die Hyperglobulinose sei die primäre Ursache für das Zustandekommen des Amyloids durch den Nachweis fundiert, daß chemisch ganz außerordentlich enge Beziehungen bestehen zwischen dem Serumglobulin und dem Amyloideiweiß.

Das Studium des Chemismus der amyloiden Substanz, ferner das Studium seiner Farbreaktion, ihre ganz außerordentliche Variabilität, der zufolge sich die vier typischen Amyloidfarbreaktionen, d. h. Jodreaktion, Jod-Schwefelsäurereaktion, die metachromatischen Farbreaktionen, endlich die Kongorotreaktion, durchaus nicht immer gleichzeitig und gleichmäßig finden, eine Tatsache, die von *M. B. Schmidt* und *Leupold* in Zusammenhang mit dem Grade der Entwicklungsreife des Amyloids bzw. seiner Oxydationsstufe gebracht wird, sind von jeher die Folgen der experimentellen Erzeugung des Amyloids gewesen. Diese letztere setzte schon bald ein nach der Entdeckung *Virchows*, im wesentlichen gestützt auf die chemischen Erfahrungen und das pathologisch-anatomische Bild. Die Tuberkulose mit langdauernden Eiterungen, Eiterungen anderer Ätiologie, die chronische Malaria und Dysenterie, die chronische Gonorrhöe, die kongenitale und akquirierte Lues, endlich die malignen Tumoren spielen neben absolut ungeklärten, in der Literatur einzig dastehenden Ursachen (wie *Eppingers* Leberamyloidtumor) klinisch

im Zustandekommen des Amyloids die wesentlichste Rolle, das seinerzeit im wesentlichen lokalisiert ist, in Leber, Milz einerseits, Niere andererseits, ferner in Nebennieren in der Magendarmschleimhaut, endlich in seltenen Fällen am Endokard und den Lymphdrüsen.

Die ersten in der Literatur verzeichneten Ergebnisse der experimentellen Amyloiderzeugung finden sich bei *Birch-Hirschfeld*, der Eiter nahm von einem Patienten, der an einer Caries tibiae litt und nach einigen Monaten an allgemeiner Amyloidose zugrunde ging, spritzte diesen einem Kaninchen ein, das an einer ausgedehnten subcutanen Eiterung erkrankte und nach sechs Wochen bei der Sektion eine diffuse Amyloidentartung der Milz zeigte. *Lubarsch* fand, daß sich nicht sofort bei Beginn der Bakterienbehandlung das Amyloid fand, sondern erst nach vier Monaten, übrigens eine Zahl, die auch *Cohnheim* auf Grund seiner im Kriege 1870 bis 1871 angestellten Untersuchungen am Menschen als minimale Entwicklungslatenzperiode zur Vollentwicklung einer Amyloidose angibt. Es sind dem viele andere Experimente gefolgt, bei denen *Lubarsch* und *Nowack* chemische Substanzen benutzten, auf diese Weise ähnlich wie *Schopilewsky*, der Labferment nahm, durch Erzeugung steriler Abscesse Amyloid erzeugte. Ich verweise hier auf die Literatur bei *Domagk*[1].

Eine wesentliche Station in diesem Fragenkomplex bilden fraglos die Ergebnisse *Kuczinskys*, der bekanntlich in Fortführung der *Goldmann*schen Untersuchungen über celluläre Vorgänge im Gefolge von Verdauungsprozessen durch orale Verfütterung großer Eiweißmengen eine allgemeine Amyloidose der Leber, Milz, Niere und Intestinaltraktschleimhaut erzeugen konnte — wenn *Letterer* diese Versuche wieder aufgenommen und fortgeführt hat, indem er Caseininjektionen machte, Gelatine, Wittepepton, Nuclein, Kaninchenserum injizierte, so ist damit zunächst kein neuer Faktor in den Fragenkomplex gekommen, abgesehen von der Tatsache, daß die Inkubation des Amyloids nach *Letterer* eine wesentlich kürzere ist als nach *Kuczinsky*: in seinem besten Fall vier Tage.

Die Frage nach dieser „Inkubation" ist fraglos eine sehr wesentliche, indem sie zunächst dem Problem der Ätiologie neue Perspektiven eröffnet, ferner eine Revision der Ansicht über die klinischen Erscheinungen verlangt. Das geht klar hervor aus den Arbeiten von *Domagk*, der hier noch weitergeht und geradezu von einer akuten Erzeugung des Amyloids spricht, weil es ihm auf Grund seiner Arbeiten bekanntlich gelang, nach einer Inkubation von zwei Minuten ein typisches Amyloid zu erzeugen. Dieses Ergebnis zeitigte auch eine Arbeit von *Jacob* aus dem pathologisch-anatomischen Institut der städtischen Krankenanstalt Kiel.

Unter den nämlichen Versuchsanordnungen kam ich zu einem diesem durchaus konträren Ergebnis.

[1] *Domagk:* Ergebn. d. inn. Med. u. Kinderheilk. Bd. **28**. 1925.

Ich ging nach dem Vorbilde *Domagks* in der Weise vor, daß ich die akute Erzeugung des Amyloids in dreifacher Form prüfte. In einer ersten Versuchsreihe wurde der Versuch gemacht, einfach durch eine einmalige Injektion einer lebenden Bakterienaufschwemmung und darauffolgende Tötung zum Ziel zu kommen, wobei in der Versuchsreihe der Zeitabstand von der Injektion bis zur Tötung bestimmt variiert wurde. In einer zweiten Reihe wurden die Versuchstiere einer Sensibilisierung unterworfen, und zwar wurden in einem Fall durch vierstündiges Erhitzen auf 56° abgeschwächte Keime benutzt, im anderen absolut abgetötete Keime verwandt. Zur Erfolgsinjektion diente mir in jedem Fall die Abschwemmung einer lebenden Kultur. Versuchstier war die Maus; dabei wurde sowohl das Alter der Versuchstiere als auch die Frage, aus welchem Wurf sie stammten, unberücksichtigt gelassen. Die Maus spielt von jeher in der experimentellen Amyloiderzeugung eine große Rolle, die *Letterer* dadurch erklärt, daß es sich bei der Maus um ein Experimenttier handelt mit exzessiv nach der Seite der Acidose neigendem Stoffwechsel, während das Meerschweinchen, bei dem noch nie eine experimentelle Amyloiderzeugung gelang, mehr zur Alkalose neige. Die Bakterienabschwemmungen, die ich benutzte, stammten von üppig wachsenden Schräg-Agarkulturen von Staphylococcus aureus; meine Versuche erstrecken sich über etwa 80 Versuchstiere, das Protokoll der besten Ergebnisse lasse ich hier folgen.

Reihe A: 0,3 ccm einer Agarabschwemmung (ein üppig wachsender Schrägagar von Staphylococcus aureus wurde mit 5 ccm einer physiologischen NaCl-Lösung abgeschwemmt) wurde 5 Mäusen intravenös injiziert (Tiere: K, N, O, P, T).

Tier K: Blutbildkontrolle (Blutbild vor der Behandlung und nach der Injektion kurz vor der Tötung; Blutentnahme: Schwanzvene).

Leukocyten . . .	26% — 36%
Lymphocyten . .	60% — 54%
Monocyten	14% — 10%
Mastzellen	0% — 0%

Bemerkung: Es finden sich im Ausstrich vor der Tötung reichlich freie Kokkenhaufen, einmal fand sich ein mit Kokken phagocytierter Leukocyt.

Tötung: nach 5 Minuten durch Schlag auf den Kopf

Sektion: makroskopisch o. B., mikroskopisch o. B.

Tier N: Blutbilder.

Leukocyten . . .	23% — 42%
Lymphocyten . .	66% — 53%
Monocyten	7% — 4%
Mastzellen	4% — 1%

Tötung: nach 10 Minuten durch Schlag auf den Kopf.

Sektion: makroskopisch o. B., mikroskopisch: ganz vereinzelt Phagocytose von Kokken in den Endothelien der Lunge und den Kupfferschen Sternzellen der Leber.

Tier O: (die Injektion erfolgte intraperitoneal) Blutbilder.

Leukocyten . . .	30% — 42%
Lymphocyten . .	66% — 54%
Monocyten	4% — 4%
Mastzellen	0% — 0%

Bemerkung: Es finden sich auffallend große Leukocyten, die reichlich gespeichert haben, ferner vereinzelt freie Kokkenhaufen.

Tötung: nach 15 Minuten.

Sektion: makroskopisch schwach gerötete Peritonealschleimhaut, mikroskopisch findet sich ein ähnliches Bild wie bei Tier N: geringgradige Phagocytose der Endothelzellen.

Tier P: (Injektion: intraperitoneal) Blutbilder.

Leukocyten . . .	25% — 52%
Lymphocyten . .	68% — 48%
Monocyten	6% — 0%
Mastzellen	1% — 0%

Bemerkung: massenhaft gespeicherte Leukocyten.

Tötung: nach 30 Minuten.

Sektion: makroskopisch diffuse Peritonitis, mikroskopisch Lunge, Leber, Milz, Niere; es findet sich im wesentlichen das ähnliche Bild wie bei den vorigen Tieren, auch hier kein Amyloid.

Tier T: (Injektion intravenös) Blutbilder.

Leukocyten . . .	29% — 24%
Lymphocyten . .	68% — 68%
Monocyten	3% — 8%
Mastzellen	0% — 0%

Bemerkung: Hier fand sich die Eigentümlichkeit, auf die *Domagk* freilich in anderem Zusammenhange hinweist, daß die Zahl der Leukocyten offenbar nach grober Schätzung ganz erheblich reduziert war; es wäre dies eine Tatsache, die uns von der Klinik der Sepsis durchaus nicht ungeläufig ist und die als Blockierung der Abwehrreaktion aufzufassen wäre; natürlich handelt es sich um etwas prinzipiell anderes als beim Leukocytensturz *Domagks*, s. c. 1.

Tötung: nach 60 Minuten (das Tier lebt und frißt).

Sektion: makroskopisch o. B. (!), mikroskopisch findet sich auch hier massenhaft Kokkenphagocytose der Endothelzellen.

Reihe B: Behandlung: Ein üppig wachsender Schrägagar von Staphylococcus aureus wird mit 5 ccm physiologischer NaCl-Lösung abgeschwemmt. Diese Lösung wird 4 Stunden auf 56° erhitzt. Davon erhalten zwei Tiere 4 Tage lang täglich 0,2 ccm intravenös bzw. intraperitoneal injiziert. Dazu Kontrolle des Blutbildes, das an der Schwanzvene bzw. dem Pfötchen entnommen wird. Dann 3 Tage Pause und als Erfolgsinjektion 5 ccm einer lebenden Staphylokokken-Aufschwemmung, intravenös, dann Tötung nach 5 Minuten, 10 Minuten.

Tier B 1: Die Injektion zur Sensibilisierung erfolgt abwechselnd intravenös und intraperitoneal. Vor jeder Injektion Blutbild (Schwanzvene). (Bemerkung: An der Kokkenphagocytose, die sich im Blutausstrich findet, beteiligen sich die Leukocyten und Monocyten in großer Menge.)

Erfolgsinjektion: Das Tier läuft ängstlich umher, atmet sehr beschleunigt, es finden sich zuckende Bewegungen der Extremitäten, jedoch keine Krämpfe wie beim typischen anaphylaktischen Shock. — Tötung nach 4 Minuten durch Schlag auf den Kopf.

Sektion: makroskopisch seröses Exsudat in der Bauchhöhle, Hyperämie der Leber; mikroskopische Leber: es finden sich Kokken in den Kupfferschen Zellen und den Lebergefäßen frei in Haufen; ferner ausgesprochener Kernzerfall, Zellzerfall, Vakuolenbildung, völliger Untergang von Gewebe, das nur noch in Gestalt von amorphen Massen sichtbar ist, die keine Amyloidreaktion geben.

Lunge: verdickte Septen, wo sich Rundzellinfiltrate finden. — Milz: Phagocytose in den Endothelien. — Niere: o. B.

Tier B 2: Sensibilisierung wie bei B 1. Blutbildkontrolle. (Bemerkung: Es fällt im Blutausstrich auf, daß sich neben den Leukocyten hier in erheblich viel größerem Maße die Monocyten an der Speicherung beteiligen.)

Erfolgsinjektion: Das Tier zeigt keinerlei Veränderungen. Nach 10 Minuten Tötung.

Sektion: makroskopisch o. B., mikroskopisch Leber: Phagocytose von Kokken in den Kupfferschen Sternzellen, jedoch nicht so hochgradig wie im Fall B 1; auch hier findet sich vereinzelt Zell- und Gewebszerfall, aber nicht in dem Sinn reiner Nekrosenbildung wie im Fall B 1; es findet sich keinerlei Amyloidreaktion.

Milz: Auch hier stellenweise Kokken in den Endothelien; im allgemeinen aber ein wenig charakteristisches Bild. Niere: o. B., Lunge: o. B.

Reihe C: Behandlung: Es wird dieselbe Versuchsanordnung durchgeführt wie bei der Reihe B mit dem Unterschied, daß die Sensibilisierung mit Kokken durchgeführt wird, die von einer Aufschwemmung stammen, die 6 Stunden bei 56° Wärme abgetötet wurden (Sterilitätsprobe positiv).

Tier C 1: Die Injektion zur Sensibilisierung erfolgt abwechselnd intravenös und intraperitoneal. Vor jeder Injektion Blutbild (Schwanzvene). (Bemerkung: Auch hier findet sich massenhaft Kokkenphagocytose im Ausstrich, an ihr beteiligen sich im wesentlichen die Leukocyten.)

Erfolgsinjektion: Darauf stark beschleunigte Atmung, das Tier sitzt ruhig, zuckt mit den Extremitäten, keine eigentlichen Krämpfe, läßt unter sich. Dieser Zustand sistiert nach etwa 10 Minuten. Darauf ist das Tier wieder ruhig; Tötung durch Schlag auf den Kopf nach 30 Minuten.

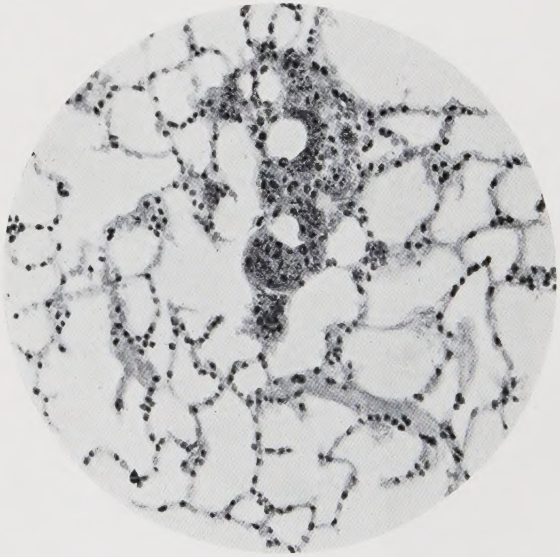

Abb. 1. Lunge (Photographie eines Hämatoxylin-Eosin-Präparates. Zeiß-M. Ok. III. Linse VI). Reihe C: Kokkenphagocytose, Septenverdickung.

Sektion: makroskopisch große Milz, blutiges Exsudat in der Bauchhöhle; mikroskopisch Leber: reichlich Kokken in den Kupfferschen Sternzellen. Zellphagocytose in den Endothelzellen.

Niere: o. B. Milz: sie enthält Kokken in ihren Gefäßen, sonst o. B. Lunge: auffallende Verbreiterung der Alveolarsepten, auch hier Kokken.

Tier C 2: Die Behandlung ist dieselbe wie bei C 1. Im Ausstrich findet sich der nämliche Befund. Nach der Erfolgsinjektion finden sich keinerlei Erscheinungen. Plötzlicher Spontanexitus nach etwa 1 Stunde.

Sektion: makroskopisch o. B., mikroskopisch Leber: massenhaft Kokken in den Kupfferschen Sternzellen. Ferner finden sich stellenweise im Gewebe kleine homogene Schollen, die aber keine Amyloidreaktion geben, auch nicht um die Gefäße gelagert sind.

Milz: auch hier finden sich ganz vereinzelt homogene, amorphe kleine Schollen, die aber auch wiederum keine Amyloidreaktion geben. Lunge: massenhaft Kokken in den Lungenendothelien. Niere: o. B. Herz: o. B.

Das typische Bild, wie es sich mir histologisch in Lungen und Leber bot (der Befund in den anderen Organen war größtenteils uncharakteristisch), lasse ich hier folgen (Abb. 1—3).

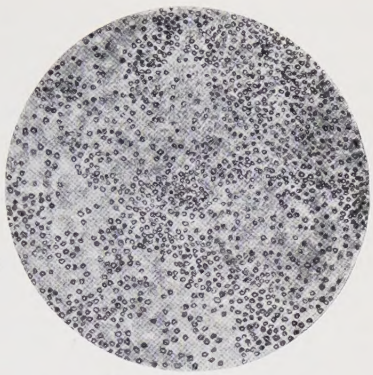

Abb. 2. Leber (Photographie eines Hämatoxylin-Eosin-Präparates), schwache Vergrößerung) amorphe Gewebsmassen.

Es taucht nunmehr die Frage auf, wie weit sich die Ergebnisse der *Domagk*schen Arbeit mit meiner decken. Zunächst das periphere Blutbild, wie auch *Domagk* es zur Kontrolle für seine Forschung heranzieht: Die Phagocytose von Kokken, an der sich Leukocyten, Monocyten

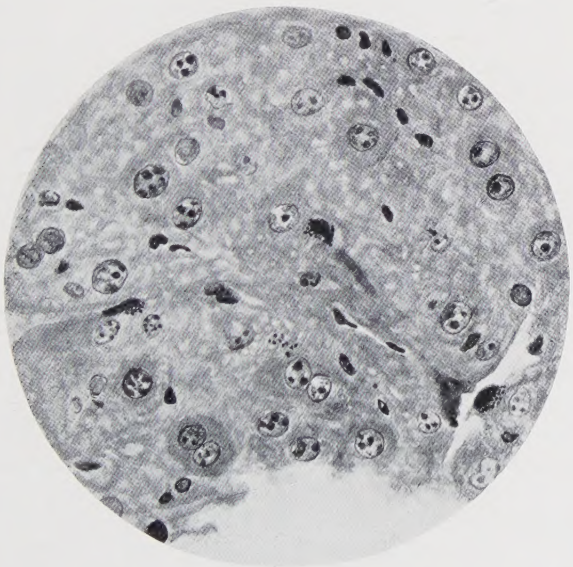

Abb. 3. Leber (Photographie eines Hämatoxylin-Eosin-Präparates), (Öl-Imm.), amorphe Gewebsmassen. Phagocytose der Kupfferschen Sternzellen. Reihe C.

beteiligen, ist ja durchaus kein neues Phänomen, wie wir es aus Speicherungsversuchen, wie sie mit Farbstoffen angestellt sind, wie *Oeller* sie mit Vogelblutkörperchen machte, kennen. Degenerationsformen, Reizungsformen, Vakuolenbildung — alles das sind bekannte Bilder.

Unterschiede im qualitativen Verhältnis der Leukocytenformen unter sich entsprechen dem, was wir klinisch beim Menschen bei Infekten gewohnt sind zu sehen: leukocytäre Abwehrphase, monocytäre, lymphocytäre Heilphase. Ein merklicher Unterschied findet sich in der Verschiedenheit der Intensität der Reaktion bei der Sensibilisierung mit abgeschwächten Keimen der mit abgetöteten Keimen gegenüber, insofern als die leukocytäre Reaktion erheblich viel träger verläuft bei der Behandlung mit vollkommen abgetöteten Keimen. Den Leukocytensturz bei der Reinjektion sah ich in keinem Fall. Er wäre als Symptom des anaphylaktischen Shocks zu deuten. Einen ausgesprochenen Shock, wie man ihn beim Meerschweinchen und Kaninchen sieht mit den äußeren Erscheinungen Krämpfen, Blutdrucksenkung usw. sah ich nie, wenn nicht die oben geschilderten Dinge, zu denen objektiv noch die bei der Sektion gefundene starke Leberstauung zu rechnen wäre, als Stigmata eines solchen protrahierten oder atypischen Shocks zu deuten wären. Der typische anaphylaktische Shock ist ja fraglos, bei der Maus ein äußerst seltenes Ereignis.

Nun zur Frage des Amyloids: Die genetische Folge Bakteriophagocytose der Retikuloendothelien, Eiweißverdauung, Ausscheidung ins Gewebe — Amyloid — bildet die Grundlage der *Domagk*schen Theorie. Was ich an Bildern mikroskopisch sah, entspricht dem von *Domagk* Beschriebenen durchaus, abgesehen von zwei wesentlichen Punkten: 1. der Morphologie, jener amorphen Massen, wie sie sich in Leber, Milz finden. 2. Ihren färberischen Eigenschaften. Im Gegensatz zu *Domagk*, der in der Lagerung zur Leberzelle — ich wähle die Leber als Beispiel, weil sich mir hier entschieden die eindrucksvollsten Bilder boten — ferner in der äußeren Gestalt an sich eine Stütze seine Ansicht sieht, stehe ich vielmehr unter dem Eindruck, daß es sich um den Zerfall von Zellen handelt. Mir will aus meinen Bildern die Entwicklungsskala: intensive Phagocytose, ausgesprochene Arbeitsleistung der Zelle, wenn man Vakuolisierung, Aufblähung als ihren morphologischen Ausdruck dafür ansehen darf, dann Kern- und Zelltod, Kernprotoplasmazerfall vielmehr einleuchten, so daß mir diese Interpretierung an sich schon mehr für sich zu haben schiene, wenn nicht auch die färberischen Eigenschaften bei mir zu einem anderen Ergebnis führten. Eine typische Amyloidreaktion fand ich in keinem Fall; auch gegen Fettfärbungen, die gelegentlich das Amyloid charakterisieren *(M. B. Schmidt* und *Herxheimer)* erwiesen sich meine Präparate als durchaus refraktär.

Über die Zahl des *Domagk*schen Untersuchungsmaterials ist mir nichts bekannt. Ich kann meine positiven Ergebnisse etwa mit 4% veranschlagen. Nun besteht ja, da heute keineswegs der Begriff des Amyloids ein absolut klarer und einheitlicher ist, da weder seine Morphologie noch seine Farbreaktionen noch sein Chemismus absolut eindeutig ist, immerhin noch die Möglichkeit, daß es sich bei beiden Versuchen

doch um denselben Körper handelt, insofern, als die Frage des Amyloids nicht gelöst ist, um eindeutig sagen zu können: hier ist experimentelles Amyloid, hier keines. Dazu kommt die andere Tatsache, daß die Frage keineswegs gelöst ist, ob das experimentelle Amyloid eines Tieres, daß einen stark nach der Seite der Acidose neigenden Stoffwechsel hat, ein Umstand, dessen Einfluß auf den Eiweißstoffwechsel dieses Tieres sicher nicht von der Hand zu weisen ist, tatsächlich identisch ist mit dem, was wir am Menschen sehen.

Bei der näheren Betrachtung der *Domagk*schen Ansicht drängt sich einem immer wieder die Frage auf, warum sieht man pathologisch-anatomisch niemals ein derart akut entstandenes Amyloid, etwa bei akuten Sepsisformen. Der Einwand *Domagks*, daß auf fermentativem Wege eine Bakteriolyse stattfand, läßt aber die Lösung des Problems ganz unberührt, warum in dem Fall bei der Maus durch diese Arbeit der Zelle Amyloid entsteht, beim Menschen nicht.

Wenn *Letterer* die Schwierigkeit dieser Art der Entstehung in dem Umstande sieht, daß es nach heutiger Ansicht nicht zulässig ist, die Durchtrittsmöglichkeit hochmolekularer Eiweißkörper durch die Zellmembran anzunehmen, so liegen da sicher weitere Fragen, die vorher zu lösen sind.

Die Tatsache der Ubiquitarität der Retikuloendothelien, ihre außerordentlich hohe physiologisch-funktionelle Bedeutung — alles das schließt sicher noch Eigenschaften dieses Apparates in sich, die wir nicht kennen; um aber sein Mitwirken im organischen Geschehen zu erfassen, ist die exakte Erkenntnis dieser schließlich resultierenden Vorgänge erstes Erfordernis, unter die dann der Schlußstrich gezogen werden darf.

Das ist beim Amyloid bis heute keineswegs der Fall.

Literaturverzeichnis.

Birch-Hirschfeld: Lehrb. d. pathol. Anat. 4. Aufl. 1889. — *Domagk:* Untersuchungen über die Bedeutung der Retikuloendothelien für die Vernichtung von Infektionserregern und für die Entstehung des Amyloids. Virchows Arch. f. pathol. Anat. u. Physiol. **253**. 1924. — *Domagk:* Das Amyloid und seine Entstehung. Ergebn. d. inn. Med. u. Kinderheilk. **28**. 1925. — *Eppinger:* Biochem. Zeitschr. **127**. 1922. — *Hansen:* Ein Beitrag zur Chemie der amyloiden Substanz. Biochem. Zeitschr. **13**. 1908. Beitr. z. pathol. Anat. u. z. allg. Pathol. **75**. 1926. — *Jakob, Gertrud:* Experimentelle Veränderungen des retikuloendothelialen Systems durch Infektionserreger. Zeitschr. f. d. ges. exp. Med. **47**, 652. 1925. — *Kuczinsky: Edwin Goldmanns* Untersuchung über celluläre Vorgänge im Gefolge der Verdauungsprozesse auf Grund nachgel. Präparate dargestellt und durch neue Versuche ergänzt. Virchows Arch f. pathol. Anat. u, Physiol. **239**. 1922. — *Kuczinsky:* Neue Beiträge zur Lehre vom Amyloid. Klin. Wochenschr. 1923. N. 16. — *Kuczinsky:* Weitere Beiträge zur Lehre vom Amyloid. Klin. Wochenschr. 1923. Nr. 48. — *Letterer:* Beitr. z. pathol. Anat. u. z. allg. Pathol. **75**. 1926. — *Leupold:*

Referat über Amyloid und Hyalin. Ergebn. d. allg. Pathol. u. pathol. Anat. **21**. 1925. — *Leupold:* Untersuchung über die Mikrochemie und Genese des Amyloids. Beitr. z. pathol. Anat. u. z. allg. Pathol. **64**. 1918. — *Lubarsch:* Referat über Amyloid. Ergebn. d. allg. Pathol. u. pathol. Anat. **4**. 1987. — *Lubarsch:* Zur Frage der experimentellen Erzeugung des Amyloids. Virchows Arch. f. pathol. Anat. u. Physiol. **150**. — *Nowak:* Experimentelle Untersuchung über die Ätiologie des Amyloids. Virchows Arch. f. pathol. Anat. u. Physiol. **152**. 1898. — *Oeller:* Krankheitsforschung. **1**. 1925. Experimentelle Studien zur pathologischen Physiologie des Mesenchyms. — *Schmidt, M. B.:* Referat über Amyloid. Verhandl. d. dtsch. pathol. Ges. in Berlin. 1904. — *Schmiedeberg:* Über stickstoffhaltige Kohlenhydratverbindungen der Eiweißstoffe usw. Arch. f. exper. Pathol. und Pharm. **87**. 1920.

Lebenslauf.

Franz Rudolf Reuter, geboren am 13. April 1902 in Krummendiek (Kreis Steinburg, Schleswig-Holstein) als Sohn des Pastors Rudolf Reuter. Ich besuchte das Gymnasium Christianeum in Altona von 1911—1921, zu welcher Zeit ich es mit dem Abiturium absolvierte.

Ich studierte vom Sommersemester 1921 bis zum Herbst 1922 in Tübingen Medizin, bestand nach 5 Semestern am Ende des Sommersemesters 1923 das Examen Physikum in Kiel, nach 5 weiteren klinischen Semestern, während der ich dem Bergmannhaus der Universität Kiel angehörte, machte ich am Ende des Wintersemesters 1926/1927 das medizinische Staatsexamen an der Christian-Albrechts-Universität Kiel. Seitdem befinde ich mich als Medizinalpraktikant an der medizinischen Universitätsklinik (Direktor: Professor Dr. A. Schittenhelm) in Kiel.